J. Tetsch[1], J. Stoffel[2], P. Tetsch[1]

Somatisierungsstörung bei Implantatpatienten

– Fallbericht

Am Beispiel einer Patientin wird die Problematik einer Somatisisierungsstörung gezeigt. Sie ist gekennzeichnet durch Schmerzen oder Beschwerden, denen kein entsprechender objektiver pathologischer Befund gegenüber steht (medizinisch unerklärte körperliche Symptome). Auf der Suche nach den Ursachen werden häufig zahlreiche Ärzte verschiedener Fachdisziplinen konsultiert. Es besteht das Risiko einer iatrogenen Chronifizierung. In dem beschriebenen Fall standen die Beschwerden in Zusammenhang mit negativen Lebensereignissen und führten schließlich zur Destruktion einer implantatgetragenen Brücke und einem Implantat.

Schlüsselwörter: Psychosomatik, psychogene Schmerzen, Somatisisierungsstörung, Dentalimplantate

Einleitung

In der Implantologie steht gegenwärtig das einseitig organisch-somatische Krankheitsverständnis im Vordergrund. Dabei zeigen viele Erkrankungen unseres Fachgebietes (z. B. psychogene Prothesenunverträglichkeit, Burning-Mouth-Syndrom, chronisch orofaziale Schmerzzustände, orale Parafunktionen, Bruxismus) die zunehmende Bedeutung der psychischen oder psychisch-sozialen Komponenten. Bei Nichtbeachtung dieser Problematik besteht die Gefahr einer „iatrogenen Chronifizierung" [9]. Das bedeutet, dass nicht erst bei einem Behandlungsmisserfolg auf der somatischen Ebene über psychosoziale Einflussgrößen nachgedacht werden darf.

Die Indikation zur Implantation steigt mit zunehmendem Zahnverlust und damit im höheren Lebensalter. Psychosomatische Erkrankungen sind bei Menschen in der 2. Lebenshälfte vermehrt anzutreffen. So entfielen ca. 40 % der Patienten der Forschungsstelle für Psychopathologie und Psychosomatik der Universität Münster [11] auf diese Altersgruppe. Dabei spielen seelische Erkrankungen, insbesondere (rezidivierende) Depressionen (F33.x, F34.x)*, Reaktionen auf schwere Belastungen (F43.x)* und hypochondrische Störungen (F45.2)* eine wichtige Rolle.

Häufig leiden die Patienten neben den Symptomen im Kiefer-Gesichtsbereich an weiteren Schmerzsyndromen bzw. funktionellen oder psychosomatischen Störungen, sehr häufig unter LWS-Syndrom, Migräne oder Spannungskopfschmerz, funktionellen Herz-Kreislaufbeschwerden, Schwindel oder Tinnitus. Monosymptomatische Krankheitsbilder sind in der psychosomatischen Medizin nur sehr selten anzutreffen [9].

Die betroffenen Patienten haben meist einen längeren Leidensweg [15] hinter sich, der auch als „Patientenkarriere" bezeichnet wird. Er ist auf der Suche nach den Ursachen verbunden mit der Konsultation von zahlreichen Ärzten der verschiedensten Fachdisziplinen. Im Verständnis der Patienten liegen die Ursachen ihrer Probleme ausschließlich auf der körperlichen Ebene.

Fallbericht

Im November 1992 stellte sich eine damals 61-jährige Patientin in der Praxis vor und berichtete über Schmerzen im rechten Oberkiefer, die bereits seit Jahren bestanden und zur Konsultation von mehreren Ärzten und Zahnärzten geführt hatten. Sie war Patientin einer Schmerzklinik und wurde auch in der Forschungsstelle für Psychopathologie und Psychosomatik in der Zahnheilkunde der Universität Münster behandelt. Im Verlauf der Behandlungen waren die Zähne 14 bis 17 entfernt und die danach bestehende Freiendsituation mit einem Monoreduktor (stabilisiert über ein Geschiebe distal an Zahn 13) versorgt worden, da eine Gaumenbedeckung aufgrund eines starken Würgereizes nicht toleriert wurde. Sie stand unter einer Dauermedikation von Tegretal (3 x 100 mg tgl.) und klagte über eine starke Müdigkeit als Nebenwirkungen dieses Antiepileptikums. Sie beklagte trotz der durchgeführten Maßnahmen Schmerzen im rechten Oberkiefer, die sie sehr gezielt auf einen umschriebenen Bereich oberhalb des Alveolarfortsatzes in der ehemaligen Molarenregion lokalisierte.

Die klinische Untersuchung zeigte ein gepflegtes, konservierend und prothetisch versorgtes Gebiss. Im Bereich der Freiendsituation des rechten Oberkiefers ließ sich bei reizlosen Schleimhautverhältnissen eine Amalgam-Imprägnation der vestibulären Schleimhaut und eine umschriebene Druckschmerzhaftigkeit distal der crista zygomaticoalveolaris eruieren. Da die Beschwerden durch eine Lei-

[1] Scharnhorststr. 19, 48151 Münster
[2] Albert-Schweitzer-Str. 4, 87527 Sonthofen-Rieden
* Alle F-Positionen entsprechen der International Statistical Classification of Diseases and Related Health Problems (ICD-10).

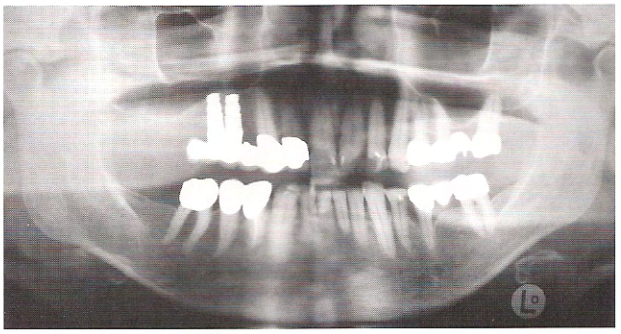

Abbildung 1 Orthopantomogramm vom 08.12.1994. Zustand nach Implantation und prothetischer Versorgung.

Abbildung 2 Klinische Situation nach den Manipulationen durch die Patientin. (Fotos: J. Tetsch, P. Tetsch)

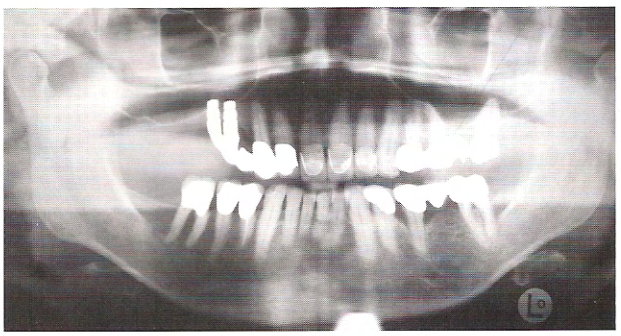

Abbildung 3 Orthopantomogramm vom 17.09.2003.

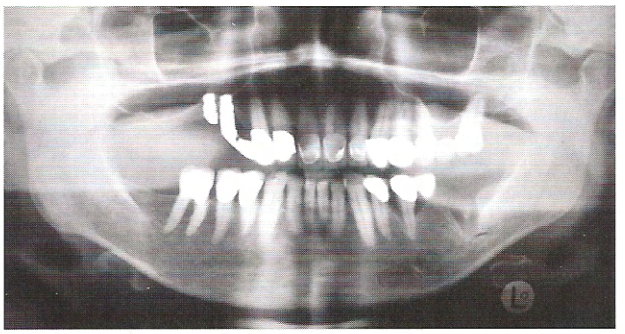

Abbildung 4 Orthopantomogramm vom 31.07.2006.

tungsanästhesie des Nervus infraorbitalis auszuschalten waren, wurde im Dezember 1992 eine chirurgische Revision durchgeführt, bei der die veränderte Schleimhaut entfernt und eine Kieferhöhleninspektion vorgenommen wurde. Dabei zeigte sich im Recessus alveolaris eine verdickte Schleimhaut, die entfernt und pathohistologisch untersucht wurde. Diese Untersuchung ergab eine gering- bis mäßiggrade chronisch-rezidivierende Sinusitis. Der histologische Befund wurde der Patientin ausgehändigt. Nach diesem Eingriff trat eine gewisse Besserung des Beschwerdeprofiles ein. Dennoch war keine vollständige Schmerzfreiheit erzielt worden.

Von der Patientin wurden in der Folgezeit ihre Beschwerden zunehmend auf den Zahnersatz zurückgeführt und nach den Möglichkeiten einer andersartigen Versorgung gefragt. Die Möglichkeiten einer implantat-prothetischen Versorgung wurden ausführlich besprochen und nach einer entsprechenden Diagnostik und Planung im Mai 1994 zwei Frialit-II-Stufenschrauben (Länge 10 mm, Durchmesser 4,5 mm) in der Region der Zähne 15 und 16 implantiert. Der Heilungsverlauf gestaltete sich komplikationslos. Im Dezember 1994 konnte eine okklusal verschraubte Brücke angefertigt und eingesetzt werden (Abb. 1). Sie wurde mit einem mesialen Brückenglied versehen, das über ein individuelles Geschiebe an Zahn 13 durch eine zusätzliche Schraubverbindung gesichert wurde (Verbundbrücke). Außerdem wurde die Zahnreihe durch ein distales Brückenglied verlängert.

Nach dem Eingliedern wurden mehrfach Korrekturen der Konstruktion erforderlich, da die Patientin sich durch den Brückenkörper und den Druck auf die Schleimhaut erheblich gestört fühlte. Mit gewissen ästhetischen Nachteilen wurde der Brückenkörper basal soweit gekürzt, dass kein Schleimhautkontakt mehr bestand. Bis 1999 erfolgten regelmäßige halbjährliche Kontrollen bei weitgehend stabilen Verhältnissen und erträglichen Beschwerden. Nach einer Vorstellung im August 1999 erfolgte dann erst wieder ein Praxisbesuch vier Jahre später im September 2003.

Bei dieser Vorstellung fanden sich dramatische Veränderungen. Die Brücke war weitgehend zerstört, die Kaufläche der gesamten Brücke einschließlich der Schraubenköpfe verschwunden. Eine Okklusion bestand nicht mehr (Abb. 2). Röntgenologisch werden die Veränderungen zu der Ausgangsituation besonders deutlich (Abb. 1 u. Abb. 3). Nach einem gewissen Zögern gab die Patientin zu, dass sie in den letzten Jahren täglich die Brücke mit einer Nagelfeile bearbeitet habe. Dies habe ihr eine gewisse Erleichterung der wieder zunehmenden Beschwerden verschafft. Da sie die Enttäuschung über ihr destruktives Verhalten offensichtlich gespürt hat und ihr das eigene Verhalten ausgesprochen peinlich war, wurden weitere vereinbarte Termine nicht wahrgenommen. Praxisbesuche erfolgten erst wieder ab August 2005, in dem sie nach einer Neuversorgung fragte. Inzwischen bestanden schon ganz erhebliche ästhetische und funktionelle Probleme. Die Versorgung durch eine konventionelle Modellgussprothese wurde aufgrund des starken Würgereizes kategorisch abgelehnt. Eine erneute klinische und röntgenologische Untersuchung im Juni 2006 zeigt eine weitere Destruktion (Abb. 4). Inzwischen ist die distale zervikale Implantatkante bereits schräg angeschliffen (Abb. 5). Schleimhautverletzungen sind zum Untersuchungszeitpunkt nicht zu erkennen. Reste der Okklusalschrauben finden sich in den Innengewinden. Nach der aufwändigen Entfernung der verbliebenen Aufbau-

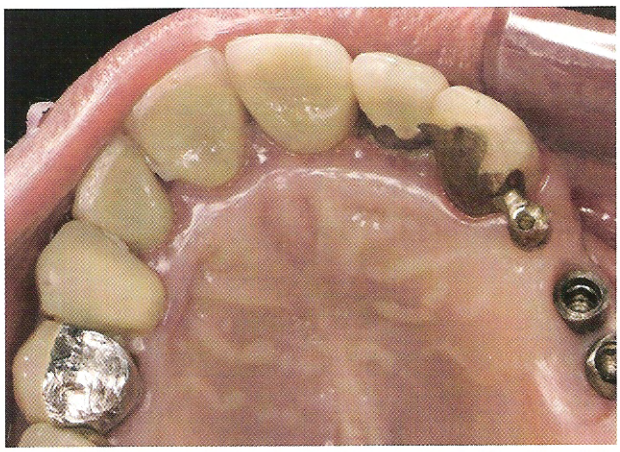

Abbildung 5 Klinische Situation nach Entfernung der Brückenreste (Spiegelaufnahme).

Abbildung 6 Modellsituation mit der veränderten Implantatoberfläche.

Abbildung 7 Brückengerüst von basal mit individuellem Aufbau.

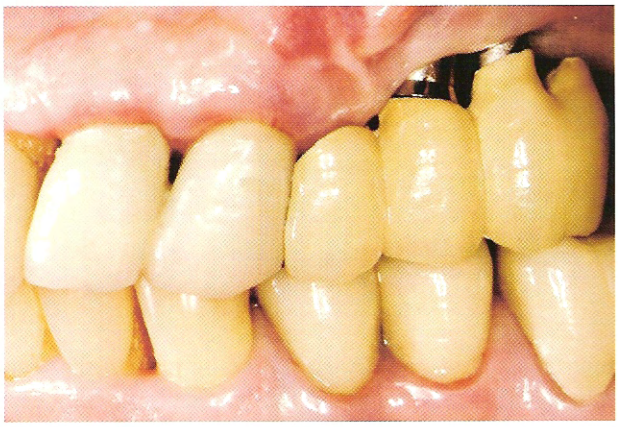

Abbildung 8 Brücke in situ (Spiegelaufnahme).

teile und der apikalen Schraubenanteile wird eine Abformung durchgeführt, um die schwierige Situation und die Möglichkeiten einer Neuversorgung mit dem Zahntechniker zu diskutieren. Bei dem distalen Implantat können keine konventionellen Aufbauteile verwendet werden, da die Implantatschulter verändert ist. Daher wird die Anfertigung eines individuellen Aufbaus notwendig (Abb. 6 u. Abb. 7). Auch bei der Brückenverankerung auf dem Geschiebe bei Zahn 13 bestehen Schwierigkeiten, da das Schraubengewinde defekt ist. Trotz dieser ungünstigen Voraussetzungen wird die Möglichkeit einer Neuversorgung gesehen.

Die Situation wird mit der jetzt 75-jährigen Patientin diskutiert. Sie sichert auch schriftlich zu, dass sie keinerlei Manipulationen an der Neuversorgung durchführen wird. Nach dieser Vereinbarung wird die Brücke angefertigt und eingegliedert (Abb. 8) und seit einigen Monaten getragen, ohne dass Manipulationen durchgeführt wurden.

Diskussion

Die eigenen Erfahrungen der letzten Jahre und zahlreiche Gespräche mit Kolleginnen und Kollegen, die während vieler Kursveranstaltung in der Praxis geführt wurden, lassen den Eindruck entstehen, dass die Zahl der Patienten mit psychosomatischen Erkrankungen zunimmt. Nach *Birner* [2] sind Zahnärzte wie kaum eine andere Ärztegruppe tagtäglich mit einer Vielzahl psychologischer Phänomene konfrontiert. Die Behandlungen sind bei diesen Patienten sehr zeitaufwändig und umfassen nicht selten Konsultationen außerhalb der Sprechzeiten. Sie führen oft auch zu einer psychischen Belastung des Zahnarztes, der mit Diagnose und Therapie aufgrund einer fehlenden Ausbildung überfordert ist. Viel zu selten wird professionelle Hilfe durch Psychologen und Psychiater in Anspruch genommen. Mit der ständigen Zunahme der Implantationen in der Praxis, bei denen Patienten in höherem Lebensalter überwiegen, muss zwangsläufig mit einer vermehrten Konfrontation mit psychosomatischen Erkrankungen gerechnet werden.

Die Vorgeschichte der beschriebenen Patientin mit der Konsultation zahlreicher Ärzte und Zahnärzte und die mannigfach durchgeführten Behandlungen bis zu der Entfernung aller Zähne im rechten Oberkiefer und der Diskrepanz zwischen Befund und Befinden (F45.0)* sprechen für das Vorliegen einer Somatisierungsstörung aufgrund einer rezidivierenden depressiven Störung, die im Englischen als „masked depression" bezeichnet wird [11]. Psychische Störungen verbergen sich hinter der „Maske" somatischer Beschwerden. Die Therapie mit Implantaten wurde begonnen, nachdem die Depressionsphase abgeklungen war und „stabile" psychische Verhältnisse vorlagen.

Fünf Jahre nach Abschluss der implantat-prothetischen Versorgung trat eine schwierige familiäre Situation (Todesfälle naher Angehöriger) ein, die zu dem destruktiven Verhalten und in einem sechsjährigen Zeitraum letztlich zur völligen Zerstörung der Suprastruktur und zur Beschädigung eines Implantates führte. Hier handelt es sich um eine abnorme Gewohnheit (F63)*, bei der die auslösenden Ereignisse als Konfliktstoff relativ deutlich in Erscheinung treten und somit leicht zu erkennen sind. Voraussetzung ist eine entsprechende Anamnese, bei der auch psychosoziale Faktoren berücksichtigt werden. Vor einer Neuversorgung muss bei den Patienten mit Somatisierungsstörungen die Einsicht am Anfang der Therapie stehen. Dies war in dem beschriebenen Fall gegeben. Die Patientin hat die Zusammenhänge zwischen den auslösenden Traumata und ihrem Verhalten selbst erkannt. Die Prognose kann als günstig angesehen werden, wenn die Patientin weiterhin psychotherapeutisch bzw. mit Antidepressiva versorgt wird, damit die hier durch schriftliche Zusicherung gebundenen Handlungsmöglichkeiten kein anderes Ventil im Sinne einer Symptomverschiebung suchen.

In der klinisch-psychologischen Therapie wird in erster Linie mit Behandlungstechniken gearbeitet, die auf der Grundlage von Gesprächen erarbeitet werden. Die zwischenmenschliche Kommunikation steht dabei im Vordergrund. Sie soll die Einsichtgewinnung, Einstellungsänderung und die Veränderung depressions- oder angstfördernder Denkmuster bewirken. Daneben werden auch psychophysiologische Verfahren eingesetzt, die auf körperliche Entspannung oder bessere Körperwahrnehmung abzielen. Auch Hypnose, Verhaltensübungen oder das Biofeedback werden therapeutisch genutzt. Da der Zahnarzt weder die notwendige Zeit noch die erforderlichen Kenntnisse besitzt, empfiehlt sich die Zusammenarbeit mit einem spezialisierten Kollegen (psychosomatische Grundkompetenz, psychosomatische Grundversorgung), Psychologen, Psychosomatiker, Psychotherapeuten oder Psychiater.

Literatur:

1. Besimo CH, Graber G: Prothetische Versorgung betagter Patienten. ZWR 1993;102:678-685
2. Birner U: Psychologie in der Zahnmedizin. Über das Verhalten und Erleben von Menschen in der zahnärztlichen Praxis. Berlin, Chicago, Quintessenz Verlag 1993
3. Böning J: Psychosomatische und psychopathologische Aspekte in der Zahn-, Mund- und Kieferheilkunde unter besonderer Berücksichtigung des Alters. Z Gerontol 1990;23:318-321
4. DIMDI: Internationale Klassifikation der Krankheiten. 10. Revision, 01.01.2006
5. Egle UT: Zusammenarbeit zwischen Zahnmedizin und Psychsomatik – Nutzen und Schwierigkeiten aus der Sicht eines Psychosomatikers. In Ermann M, Neuhauser W: Der orofaziale Schmerz. Berlin, Quintessenz-Verlag 1990
6. Forberger E: Ist Psychosomatik in der Zahnheilkunde realisierbar? In Ermann M, Neuhauser W: Der orofaziale Schmerz. Berlin, Quintessenz-Verlag 1990
7. Hupfauf L: Die Problematik der Versorgung des alten Menschen. Dtsch Zahnärtl Z 1993;48:526-531
8. Kapfhammer HP, Gündel H: Psychotherapie der Somatisierungsstörungen. Stuttgart, Thieme Verlag 2001
9. Kluge A M: Psychosomatik in der Zahn-, Mund- und Kieferheilkunde. Wissenschaftliche Stellungnahme der DGZMK 2000
10. Langen D: Psychosomatische Aspekte beim Einfügen des Zahnersatzes. In Haunfelder D, Hupfauf L, Ketterl W, Schmuth G: Praxis der Zahnheilkunde Bd. III 1969;C22:1-10
11. Marxkors R: Gerontoprothetik. Berlin, Chicago, Quintessenz Verlag 1994
12. Marxkors R: Lehrbuch der zahnärztlichen Prothetik. München, Wien, Hanser-Verlag 1993
13. Marxkors R, Müller-Fahlbusch H: Psychogene Prothesenunverträglichkeit. München, Wien, Carl Hanser Verlag 1976
14. Müller-Fahlbusch H: Psychosomatische Aspekte der Stomatologie im Alter. Z Gerontol 1983;16:66-69
15. Stoffel J: Die „Hölle im Mund" haben. DZW 2006;39:38-40
16. Wolowski A: Somatoforme Syndrome in der Zahnheilkunde. In Kapfhammer HP, Gündel H: Psychotheraie der Somatisierungsstörungen. Stuttgart, New York, Thieme Verlag 2001, 206-222

Korrespondenzadresse:

Dr. J. Tetsch
Scharnhorststr. 19
49151 Münster
Tel.: 0251-532415
Fax: 0251-1356875
E-Mail: Ptetsch@t-online.de